15　炭酸ランタンをやめて改善した、活性型ビタミンD3で治療中の透析関連二次性副甲状腺機能亢進症に起こった高カルシウム血症の１例

医療法人道悠会　松本中川病院　透析室　内科
松尾英徳　山本尚美　中川道夫

【背景】

活性型ビタミン D3(VitD3)を用いた透析関連・二次性副甲状腺機能亢進症の治療中に起こった高カルシウム血症は、VitD3 を中止すれば、多くはおさまるが、時に難治のこともある。我々は、このような患者で、VitD3 を中止したが血清カルシウム(以後血清 Ca または Ca)は下がらず、服用していた炭酸ランタンも中止して、正常となった１例を経験したので報告する。

【症例】

症例 56 歳女。2 歳時発症のＩ型糖尿病。46 歳で腎不全となり血液透析に導入された。体格　身長 142ｃｍ、体重 43Kｇ。透析歴約 10 年、週 3 回・1 回 4 時間の血液透析を受けていた。主訴と現症
主訴：無症状、定期検査で透析前の血清 Ca 値（測定 Ca 値)の上昇を認めた。

経過：　透析は安定しており、インスリンの自己注射を行い、自己管理は良好。会社員として勤務。合併した二次性副甲状腺機能亢進症の治療のを受けていた。過去 600 日間、血清 PTH-i をおよそ 100 から 200pg/ml、血清 Ca8.5-10.2ｍｇ/dL を目標に、透析ごとに VitD3：マキサカルシトールとカルシウム受容体作動薬：エテルカルセチドの注射を受け、炭酸ランタンを 1 日量 750ｍｇで毎日内服していた。

マキサカルシトールはずっと同じ用量であったが、エテルカルセチドの注射は血清 Ca の上昇のため 400 日ほど前 1 回 5 mgから 7.5ｍｇへ、50 日ほど前血管痛のため 5mg としていた。他に美容の目的でビタミン C：アスコルビン酸を 600 日間内服していた。ある日、定期検査で血清カルシウム値が 10ｍｇ/dL に上昇しているのに気づかれた(以後、この日を 0 日として記載する)。本人の自覚症状は何もなかった。マキサカルシトールの副作用と考えられたため、投与されているマキサカルシトールを中止して経過を見た。図 1 に 0 日より過去約 600 日、その後約 400 日の経過を記載する。

ところが、Ca は下がらず、上昇傾向で 3 か月が経過し、119 日目 12.6 mg/dL となった。Ca を下げるために、エテルカルセチドを増量し、静注は極めて緩徐に行うこととした。144 日目に 7.5ｍｇに、3 回ののち 151 日目から、1 回 10mg とした。また、アスコルビン酸は Ca を上げるかもしれないので(3)158 日目から中止した。Ca は低下し 10ｍｇ台が続いたが 200 日目再び 11.1ｍｇとなったため、他の薬の関与も疑って、214 日目動物実験では高カルシウム血症の報告のある、炭酸ランタンをやめることにした。(4)この結果、7 日後(221 日目)には 9.9　その後 10 回のうち 2 回 10 を超えたが以後 9 台となり 364 日目(観察最終日) 8.3mg/dL となった。

なお、透析液はカーボスター®（Ca 濃度は 3.0 mEq/L）を用いた.

腫瘍、サルコイドーシスなどのもたらす高 Ca 血症は PTHrp 1.1pmol/L 未満、リゾチーム 22.2μg/mL、IL-2 レセプター1350U/mL であり、否定的で、画像診断では否定された。

問合せ先：松尾英徳　〒399-0006
松本市野溝西 2-3-16　松本中川病院透析室内科　(TEL 0263-24-1073)

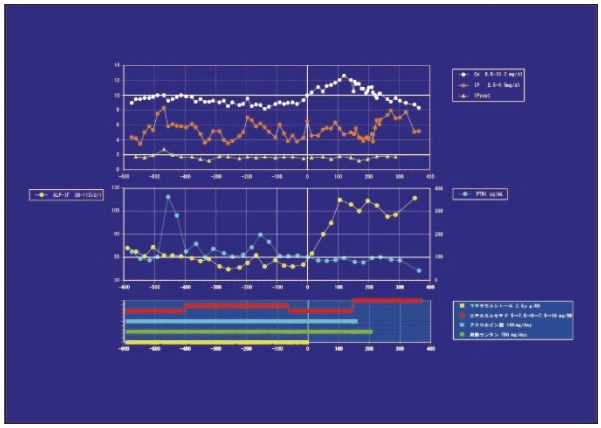

図１この患者のおよそ 1000 日間の透析前採血での血清 Ca、iP の変化。iP の透析後の値は別にプロットしてある。中段は同じ期間のアルカリフォスファターゼ(ALP, ALP-C)とインタクトPTH(PTH-i)の変化。下段は治療のため使われた薬と、用量、投与期間。横軸はマキサカルシトール中止のきっかけとなった、血清Ｃａ10mg/dL の日を 0 日とした経過日数。

【考察】

本文透析関連二次性副甲状腺機能亢進症では、かつてはVitD3を透析後注射で投与することが主に行われた。その場合、PTH-i と、血清Caをモニターして、血清カルシウムが高値になったときは、VitD3を休薬すればCaは数週で元に戻った。しかし本例では改善せず増悪し 100 日余り続く高 Ca 血症となった。この高Ca血症は、VitD3の休薬の 50 日ほど先にエテルカルセチドを減量していたことに大きな原因があった。エテルカルセチドは、血清 Ca を下げるために用量依存的に有効であったと考えられ(1)、その後、エテルカルセチドを増やすことで、改善しているからである。高Ca血症の増悪にともなって、アルカリフォスファターゼの上昇が見られ、これまでの値の倍以上であった。しかるにPTH-iはほぼ正常のままでその後も長く変化はなかった。肝胆道疾患の合併はなかったと考えられるから、これが骨由来のALPとすれば、これまでより活発化した骨芽細胞が想像され、VitD3 をやめた結果かと思われた。すなわち、骨の状態はこれまでVitD3とエテルカルセチドの作用により、低回転骨側に抑制されてきたと考えられる。そしてエテルカルセチドは、そのような状態でなおカルシウムを下げる力を有し、PTH-i を下げ続ける作用を有しているということである。エテルカルセチドの過剰な投与で低回転骨を来したという報告がある(2)。本例でも観察の終わりの方でPTH-iは低値、40 台になっている。

本例ではさらに、内服していたビタミンＣと、炭酸ランタンにも注目せねばならなかった。ビタミンＣは、血清Caを上昇させるようだが(3)、既報に乏しい。また、本例では中止後のCaの低下は増量したエテルカルセチドによるものかもしれず、確実な因果関係はわからない。しかし炭酸ランタンは、中止することによってそれまで50日あまり増量したエテルカルセチドでも10mg/dl以下に下げられなかった血清Ca値を下げることができた。つまり、この薬が血清Caを押し上げていた可能性がある。野口らは、低リン飼料で飼育しさらに炭酸ランタンを投与して低リン状態にしたラットで高Ca血症が起きることを報告した。それは、炭酸ランタンの直接作用ではなく、もたらされた低リン状態により骨吸収が促進されたことによるものだとした。(4)他にも、動物では低リン酸血症下では骨の石灰化の阻害と骨吸収の促進が生じるという報告も認められる。(5) 本例の患者で低リン状態があったかといえば、観察期間のマイナス 100 日から炭酸ランタンをやめた214日目に至る透析前の iP は 4.8±0.7,n=28 で、同じ時期の透析の後はほぼ2.0mｇ/dL に満たず(1.6±0.2　n=11)、透析後の数時間は低リン状態となっていたかもしれない。また、少食で、食思不振のことも多いが、炭酸ランタンはきちんとのまれており、低リン状態の時間は、1 日のうちでも 1 週のうちでも、何時間かはあり得た。この薬は、後から考えると、

もっと早い段階で減薬・休薬してよかったのかもしれない。このようなことが人で起こったとの報告は他になく、本例が人では初めてと思われる

本例は経過を振り返ってみると約１年前から、一見コントロールされた二次性副甲状腺機能亢進症であった。血管痛のためエテルカルセチドを減量することがなければ､高 Ca 血症はなかったことになるが、その結果はやはり低回転骨で、治療はさらに困難であったかもしれない。

本例はまた、VitD3 しかない時代と較べ、別の注意が必要なことを示した。エテルカルセチドは、PTH-i をおそらく低回転骨に到るまで強力に下げ、かつ Ca をも下げること､炭酸ランタンの作用もまた強力で、低リン状態も意識して投与しなければならないことを示唆したので報告した。

利益相反：申告すべきものなし.

【参考文献】

1. 志村寛史、渡邊望、中村健三 et al
透析会誌 52 (11)：631-637, 2019

2. 秦 美沙、萬代新太郎、森 崇寧 et al エテルカルセチド過剰投与により低回転骨，高カルシウム血症をきたした維持血液透析患者の 3 例 透析会誌 54 (12)：689-696, 2021

3. Guibao Ke, Junlin Huang, Yue Zhu et al. Effect of ascorbic acid on mineral and bone disorders in hemodialysis patients: a systematic review and Meta-Analysis Kidney Blood Press Res 43 (5): 1459-1471 2018.

4. 野口伸之助，湯川法子，福永健治 et al
ランタン投与ラットにおける高血清カルシウム濃度と低腎臓銅濃度には低リン状態が寄与している Trace Nutrients Research 微量栄養素研究 30 : 31-34 2013

5. Bruin WJ, Baylink DJ, Wergedal JE Acute inhibition of mineralization and stimulation of bone resoption mediated by hypophosphatemia. Endocrinology 96: 394-399, 1975.