13 診断に難渋した血液透析患者のカルシフィラキシス(尿毒症性細小動脈石灰化症)の一例

長野市民病院 腎臓内科
田尻 知美 杉浦 宏尚 山﨑 大樹

【背景】

カルシフィラキシスは、末期腎不全で透析療法を受けている患者に好発する、有痛性難治性潰瘍をきたす皮膚疾患である。今回、血液透析歴5年の患者に生じた潰瘍に対して当初診断に難渋したが、皮膚所見などからカルシフィラキシスと診断し、チオ硫酸ナトリウムの投与を行ったので、治療経過を報告する。

【症例】

58歳、女性

主訴：皮膚掻痒感

既往歴：神経性やせ症(X-7年当科初診時BMI 12.2 kg/m^2)、慢性腎臓病G5D(原疾患不明、X-5年より血液透析導入)、高尿酸血症、右大腿骨転子部骨折(X-12年)→髄内釘感染により髄内釘抜去(X-1年)。

内服薬：ナルフラフィン、フェキソフェナジン、エソメプラゾール、ゾルピデム、リナクロチド、ポラプレジンク、アセトアミノフェン

〈透析時使用薬剤〉 ダルベポエチンアルファ、含糖酸化鉄注射液

生活歴：ADLは自立。特記すべきアレルギーなし。喫煙 20本/日。飲酒 ハイボール2-3本を週5回。

現病歴：X年1月下旬より右膝関節痛に対してロキソプロフェン貼付薬を処方された。2月上旬より全身の掻痒感が出現し、透析膜の変更や抗ヒスタミン薬の調整、鎮痛消炎外用薬の使用などを行ったが改善しなかった。同時期より末梢血好酸球が増多傾向となり、皮膚科で体幹・大腿・腋窩にごく淡い癒合性紅斑を指摘され、貼付剤による薬疹が疑われた。薬剤中止し、2月下旬にはステロイド外用薬で掻痒・皮疹は改善傾向となったが、脱毛や四肢痛が目立つようになり、好酸球増多の経過も含め、3月7日に経過観察入院とした。

入院時現症：身長 156.0 cm、体重 23.8 kg、BMI 9.8 kg/m^2。体温 37.0℃、血圧 70/48 mmHg、脈拍 94 回/分・整。

頭頚部リンパ節腫脹なし。心雑音は聴取しない。肺雑音なし。腹部は平坦、軟で圧痛はない。四肢体幹のるい痩が著明。両手にはバイオフィルムが付着したびらんがあり、全体に大葉性の鱗屑が著明、一部は紅斑、色素沈着を伴う(図1)。全体に皮膚萎縮が著明。

血液検査(表 1)：好酸球増多、低アルブミン血症があった。血清カルシウム、無機リン、intact-PTHは透析患者として目標範囲内であった。

心電図：洞調律、脈 81 回/分、ST-T変化なし。

胸部X線：心胸郭比 30%、CP-angle 鋭。

頭部単純CT：出血や腫瘍性病変なし。

胸腹部造影CT：咽喉頭や肺に特記所見なし。頸部・胸部・腹部に病的リンパ腫大なし。胸腹水なし。動脈壁には石灰化あり。皮下に結節性石灰化病変が点在(図2)。

問合せ先：田尻知美 〒381-8551 長野市富竹1333番地1
長野市民病院 腎臓内科 (TEL 026-295-1199)

表 1. 検査所見

血液検査

<血算>

WBC	13380	/μL
Neut	47.4	%
Lymp	3.0	%
Mono	4.3	%
Eosi	44.5	%
Baso	0.8	%
RBC	429万	/μL
Hb	12.0	g/dL
Ht	38.5	%
MCV	89.7	fl
MCHC	31.2	%
Plt	25万	/μL

<生化学>

TP	5.8	g/dL
Alb	3.0	g/dL
AST	20	U/L
ALT	20	U/L
LDH	243	U/L
ALP	248	U/L
γGT	41	U/L
BUN	69	mg/dL
Cre	7.48	mg/dL
eGFR	4.9	mL/min/1.73m^2
UA	13.5	mg/dL
CK	64	U/L
Glu	114	mg/dL
CRP	0.42	mg/dL

Na	140	mEq/L
K	4.1	mEq/L
Cl	109	mEq/L
補正Ca	9.7	mg/dL
IP	5.0	mg/dL
Fe	42	μg/dL
TIBC	316	μg/dL
Ferritin	158.6	ng/mL

<内分泌>

iPTH	49	pg/mL
FT-3	1.94	pg/mL
FT-4	0.71	ng/dL
TSH	4.40	μIU/mL
ACTH	17.9	pg/mL
COR	16.2	μg/dL
BNP	158.6	ng/mL

図 1. 下肢の皮膚外観

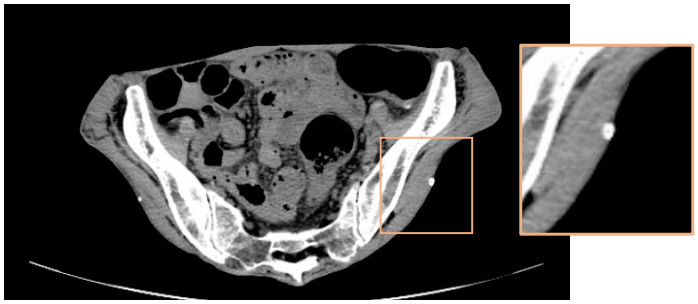

図 2. CT(右図は一部拡大、皮下の石灰化病変)

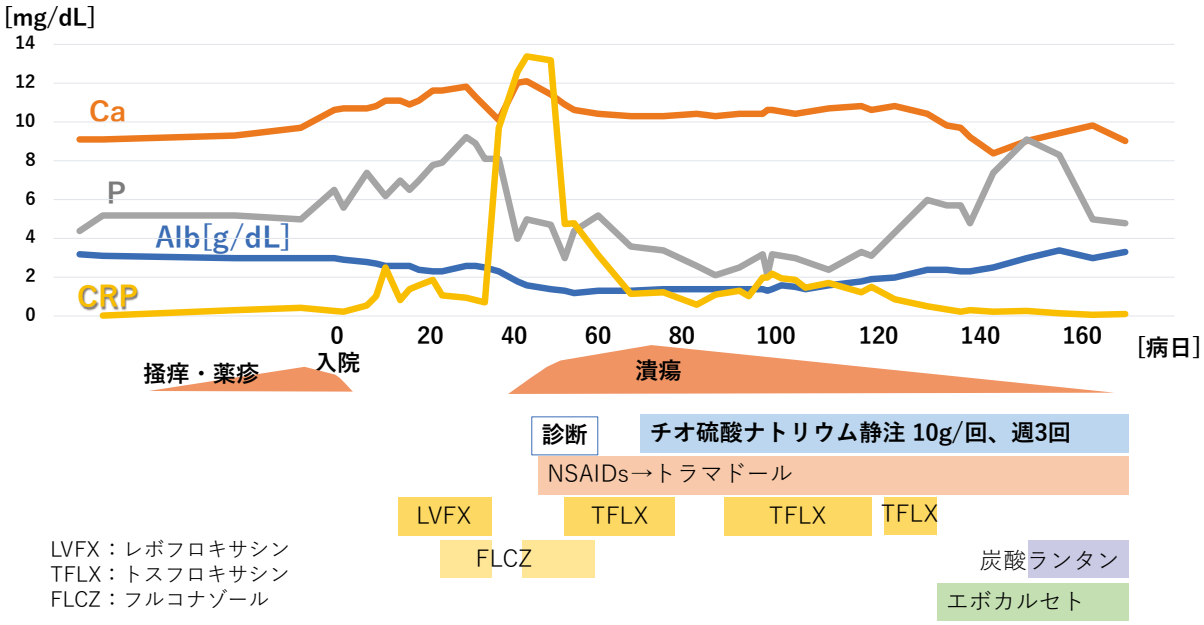

図 3. 入院後経過

入院後経過(図 3)：

入院後より全身の紅斑や四肢痛は改善傾向となり入院 30 日頃には消退していたが、入院 40 日頃から皮膚の疼痛が先行し、その後潰瘍が出現した。第 56 病日に皮膚所見や CT 画像での皮下結節性石灰化病変から皮膚科でカルシフィラキシスと診断された。患者より同意を得、また適応外使用のため院内の倫理委員会で承認を得て、第71病日よりチオ硫酸ナトリウム 10g/透析毎、週 3 回(透析終了 1 時間前から 1 時間かけて回路より投与)を開始した。一時は潰瘍により腱の露出もみられたが、投与開始 3 週間後には肉芽が増殖し、開始2か月後には潰瘍も大きく縮小し、その後治癒した(図 4)。

経過中何度か発熱し、抗菌薬や抗真菌薬投与を行った。疼痛や感染のために食事摂取困難な状態が続いたが、緩和ケア内科介入のもとセレコキシブやトラマドールを用いて疼痛管理を行い、潰瘍改善に伴い食事摂取量も増加した。食事摂取量増加に伴い無機リン値も上昇したため、エボカルセトや炭酸ランタンを開始した。

チオ硫酸ナトリウム投与から 3 か月後の 8 月下旬に一度投与を終了したところ、約 10 日で体幹に紫斑が複数出現した。皮膚科診察で、カルシフィラキシスによる潰瘍形成前にみられる皮下の虚血が疑われ、チオ硫酸ナトリウムを再開したところ、1 週間ほどで紫斑は改善した。

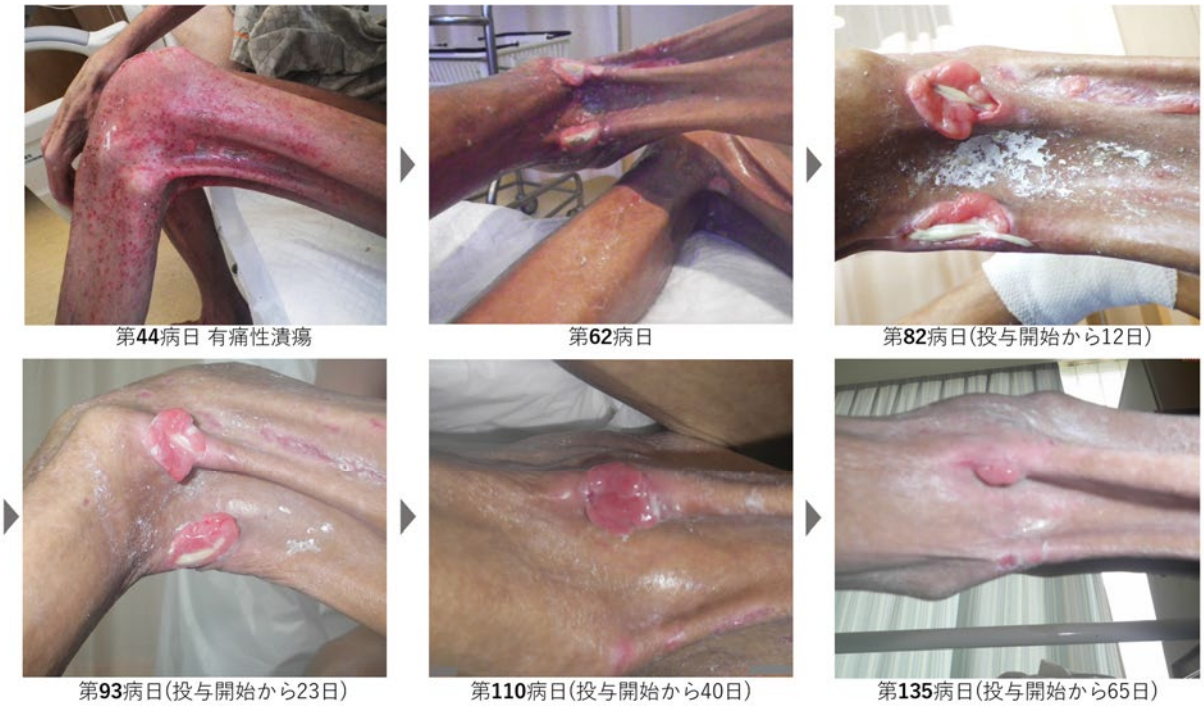

図 4：潰瘍の治癒経過

【考察】

カルシフィラキシス(尿毒症性細小動脈石灰化症)は、末期腎不全で透析療法を受けている患者に好発する、周囲に有痛性紫斑を伴う難治性の皮膚潰瘍を主症状とする皮膚疾患である。病理学的には皮下脂肪織や真皮の細小動脈の中膜石灰化を特徴とし、虚血性表皮壊死や真皮壊死を伴うことがある。[1)]

明確な発生機序はまだ不明であるが、高リン血症や末期腎不全患者で産生された毒素などに

よる活性酸素種の増加、炎症性サイトカインの放出などにより、細動脈の中膜石灰化、血管内皮の線維化・過形成、血栓症の発症などを経て、皮膚や皮下組織の虚血(皮膚梗塞)が起き、虚血性疼痛や皮膚壊死、潰瘍形成をきたすと考えられている。[2] 予後は不良で、1年死亡率は45～80%と報告されており [3]、主な死因は皮膚潰瘍からの敗血症である。

カルシフィラキシスに明確な診断基準はないものの、厚生労働省による調査・研究班の診断基準案が提案されており [4]、本症例では臨床症状3項目を満たしていた。皮膚外傷により悪化するという報告 [5] があり、本症例では貼付剤による薬疹を生じた後に難治性皮膚潰瘍を生じたという経緯もあり、皮膚生検は行っていない。

カルシフィラキシスの危険因子としては、末期腎不全、女性、肥満、副甲状腺機能亢進症、糖尿病、ワルファリン、高カルシウム血症、高リン血症、コルチコステロイド、ビタミンD欠乏、ビタミンK欠乏、低アルブミン血症、体重減少または栄養不良、クローン病、自己免疫疾患、悪性新生物、反復性の低血圧、プロテインS・C欠乏などが挙げられる。[1] 本症例では、もともとの危険因子として女性、栄養不良、低アルブミン血症があり、薬疹による皮膚状態悪化や潰瘍出現前に高リン血症、高カルシウム血症、低血圧を伴っていたことなど複合的な要因が発症に影響を与えた可能性が考えられた。

治療法は確立していないが、創部管理や慢性腎臓病に伴う骨ミネラル代謝異常(CKD-MBD)管理、チオ硫酸ナトリウムや高圧酸素療法が提案されている。副甲状腺機能亢進例ではカルシウム受容体作動薬使用や副甲状腺摘出術などが検討される。[1]

チオ硫酸ナトリウムはカルシウムイオンのキレート作用やカルシウム塩の分解による血管内や血管外の石灰化抑制、抗酸化作用による血管内皮の保護作用、血管拡張作用などが推定されている。[1)6)7)] 副作用としては、嘔気、低カルシウム血症などがあり、ときに重篤な代謝性アシドーシスをきたすことがある。本症例では代謝性アシドーシスについては重炭酸ナトリウム内服、嘔気についてはメトクロプラミド頓服で対応した。チオ硫酸ナトリウムの投与量として既報では、25gや12.5g、10gなどが提示されていた[8)9)]。本症例は低体重のため10gで投与を行い、開始後より皮膚所見の改善を得た。チオ硫酸ナトリウム中止後に紫斑が出現したため、今後も副作用が問題とならない範囲で継続していく方針である。

本症例では、局所の症状としてはチオ硫酸ナトリウムによる皮膚循環の改善による影響と、疼痛管理により食事摂取量が増え栄養状態が改善したことで間接的にも潰瘍の治癒に寄与したと考えた。直接的な原疾患の治療と対症療法の両面から治療介入を行ったことで、良好な経過につながったのではないかと考えた。

【結語】

透析患者に有痛性の皮疹・潰瘍を生じた場合、カルシフィラキシスが鑑別に挙げられる。治療にはチオ硫酸ナトリウムが有効と考えられるが、疼痛管理をはじめとする対症療法などを含め、総合的な治療介入が必要である。

著者の利益相反(COI)開示：本論文に関連して特に申告なし。

【参考文献】

1）Benjamin Gallo Marin、Ghazal Aghagoli、Susie L Hu、et al。Calciphylaxis and Kidney Disease: A Review。Am J Kidney Dis。81(2):232-239、2023

２）D Jiménez-Gallo、L Ossorio-García、M Linares-Barrios。Calcinosis Cutis and Calciphylaxis。Actas Dermosifiliogr 106(10):785-94、2015

３）Roger H Weenig、Lindsay D Sewell、Mark D P Davis、et al。Calciphylaxis: natural history, risk factor analysis, and outcome。J Am Acad Dermatol。56(4):569-79、2007

４）全国調査に基づくカルシフィラキシス診断基準の提案。「Calciphylaxis の診断・治療に関わる調査・研究」班。透析会誌 45：551-557、2012

５）Gabel CK、Chakrala T、Dobry AS、et al。The Koebner phenomenon may contribute to the development of calciphylaxis: a case series。JAAD Case Rep。13:57-61、2021

６）Sowers KM、Hayden MR、Calcific uremic arteriolopathy:pathophysiology,reactive oxygen species and therapeutic approaches。Oxid Med Cell Longev。3(2):109-121、2010

７）Neal X Chen、Kalisha O'Neill、Nader Kassis Akl、et al。Adipocyte induced arterial calcification is prevented with sodium thiosulfate。

８）Nigwekar SU、et al。Calciphylaxis: Risk Factors, Diagnosis, and Treatment。Am J Kidney Dis。66(1):133-146、2015

９）岩本和真、森山吉弘。チオ硫酸ナトリウム投与を含めた修学的治療が奏功したカルシフィラキシスの１例。皮膚臨床 62：1092-1096、2020